COMPARAÇÃO DE IMAGENS HISTOLÓGICAS UTILIZANDO MÉTODOS ESTATÍSTICOS E DE PROCESSAMENTO DE IMAGENS

Thiago Muniz Barbosa
Universidade Candido Mendes
Rua Anita Peçanha, 100, Pq. São Caetano - Campos dos Goytacazes, RJ – Brasil
thiagomuniz@gmail.com

Eduardo Shimorda
Universidade Candido Mendes
shimoda@ucam-campos.br

Roberto Gebe Abreu
Universidade Estadual do Norte Fluminense Darcy Ribeiro
Rua Alberto Lamego, 2000 - Campos dos Goytacazes, RJ – Brasil
robertogebe@hotmail.com

José Frederico Straggiotti Silva
Universidade Estadual do Norte Fluminense Darcy Ribeiro
straggio@uenf.br

Italo de Oliveira Matias
Universidade Candido Mendes
italo@ucam-campos.br

Dalessandro Soares Vianna
Universidade Candido Mendes
dalessandro@ucam-campos.br

Marcilene de Fátima Dianin Vianna
Universidade Estadual do Norte Fluminense Darcy Ribeiro
lenedianin@yahoo.com.br

RESUMO

Diversos diagnósticos na área médica e veterinária envolvem análise histológica ao microscópio, realizada normalmente mediante análise subjetiva. Em geral, além da presença e área ocupada por certas estruturas, são verificadas colorações. O presente trabalho objetiva propor novo método para comparar lâminas histológicas, baseada na comparação estatística das características dos pixels que compõem as imagens. Foram analisadas imagens digitalizadas de lâminas de dois tecidos mediante utilização de dois métodos de colheita: o padrão e o TruCut. A hipótese considerada foi que, para o mesmo tecido, não haveria diferença entre as características das lâminas obtidas pelos dois métodos de colheita. As variáveis analisadas foram: tonalidade dos pixels, assimetria da distribuição de frequência relativa de pixels por tonalidade e grau de ajustamento (R2) da frequência acumulada de pixels por tonalidade a regressões linear e exponencial. Com a metodologia adotada foi possível verificar que os dois métodos de colheita proporcionam imagens com mesmas características.

PALAVRAS-CHAVE. Análise de imagem. Biopsia. Imagens histológicas. Análise estatística. Área de classificação principal: PO na agricultura e meio ambiente.

COMPARISON OF HISTOLOGICAL IMAGES USING STATISTICAL METHODS AND IMAGE PROCESSING.

ABSTRACT

Several diagnoses in the medical and veterinary involving histological analysis under the microscope, usually performed by subjective analysis. In general, besides the presence and the area occupied by some structures, are checked staining. This paper aims to propose a new method for comparing histological slides, based on statistical comparison of the characteristics of the pixels that make up the images. We analyzed digitized images of two layers of fabric by using two sampling methods: the standard and Tru-Cut. The assumption made was that for the same tissue, there was no difference between the characteristics of the layers obtained by the two methods of harvesting. The variables analyzed were: hue of the pixels, an asymmetric distribution of relative frequency of pixels per tone and degree of adjustment (R2) of the accumulated frequency of pixels per tonality the linear and exponential regressions. The methodology adopted was possible that the two harvesting methods produce images with similar characteristics.

KEYWORDS. Image analysis. Biopsy. Histological images. Statistical analysis.

1. Introdução

Na rotina de obtenção de diversos diagnósticos na medicina humana e veterinária recorre-se, como informação principal ou complementar o resultado de análises de imagens. As técnicas utilizadas incluem, desde a ultrassonografia (NORONHA NETO et al., 2009) até análises histológicas (VISCOMI et al., 2004).

Para que seja realizada a análise histológica algumas fases são seguidas: colheita do material, inclusão em parafina, corte ao micrótomo, fixação, coloração e observação ao microscópio. Nesta última fase, normalmente, é realizada a análise visual, cuja maior limitação reside no fato de que as análises são qualitativas, o que proporciona, via de regra, informações subjetivas. Ainda, de acordo com Carvalho e Viera (2002), a visão humana é incapaz de distinguir a cor de objetos muito pequenos, assim como medir a proporção de uma cor em relação à outra, o que compromete a consistência da análise (CARVALHO; VIERA, 2002).

Quando a análise histológica é procedida individualmente, não é possível total padronização de critérios de classificação para o processamento de imagens. Não obstante, outros fatores podem induzir ao erro, podendo ser citados o tédio, o sono, o estresse e grande quantidade de imagens analisadas durante a jornada de trabalho (SILVA, 2008).

De acordo com Miyasaki et al. (1987) e White et al. (1998) têm aumentado a utilização de estudos morfométricos microscópicos para análise de tonalidade de cores, podendo ser avaliadas número, área, volume, diâmetro e forma de células ou conjunto de células. Cada imagem digital tem um mapa de cores, resultando na representação em uma matriz de pixels. Cada pixel representa o valor do mapa de cores ou intensidades f(x,y) em cada ponto mostrado, com isto, são feitas análises dos pixels, podendo tanto ser com tonalidades ou com áreas, neste trabalho foram utilizadas as tonalidades.

Atualmente a maioria dos métodos para análise de comparação de imagens histológicas são visuais, muitas vezes não obtendo precisão por serem análises subjetivas. O ideal para essa comparação é uma análise objetiva, e a automatização do processo de comparação, para que não

seja suscetível a falhas humanas. Além disso, a maioria desses métodos automatizados não são 100% automáticos, sendo uma parte do processo realizado manualmente.

Uma das aplicações da análise histológica é na identificação de afecções em ovários de égua. Um grande percentual de éguas de alto padrão zootécnico, muitas vezes são mantidas na reprodução sem chances de concepção, resultando em maiores custos. Prejuízos à reprodução eqüina podem ser causados por afecções ovarianas, dentre elas podemos citar: hematomas, abscessos, torções de ovário, e distúrbios neoplásicos (tumores de células germinativas, tumores mesenquimatosos, tumores das células da granulosa – TCG, e tumores das células da teca). Estas afecções podem causar alterações no comportamento e no ciclo estral das éguas, relacionados ao metabolismo hormonal envolvido (ABREU,2010).

As amostras utilizadas neste trabalho são imagens obtidas por microscopia óptica de ovários de éguas, feitas por duas técnicas de colheita para biópsia, Padrão e Tru-Cut. A técnica Padrão consiste em intervenção cirúrgica, ou seja, exposição do órgão e colheita do material. O segundo, trata-se um novo método proposto por Abreu (2010), utilizando-se de uma agulha cirúrgica do tipo Tru-Cut. As amostras, após preparação histológica, são fotografadas, sendo as imagens armazenadas. Para validar a utilização deste novo método, há necessidade de verificar se as imagens de um mesmo tecido, obtidas pelos métodos padrão e Tru-Cut, apresentam as mesmas características.

Este trabalho tem como objetivos descrever nova metodologia para descrição de perfil de imagens histológicas e comparar, estatisticamente, as imagens obtidas por microscopia óptica, onde para essa comparação foi utilizado amostras de biópsias, realizadas em ovários de éguas por meio das técnicas padrão e Tru-Cut, visando verificar se ambas conduzem ao mesmo resultado ou se apresentam resultados diferentes. A metodologia proposta pode ser aplicada a outros tipos de amostra, uma vez que diversas áreas de conhecimento utilizam imagens por microscopia.

2. Material e Métodos

O fluxograma da Figura 2.1 apresenta a sequência de realizações do trabalho, descrito nos itens a seguir.

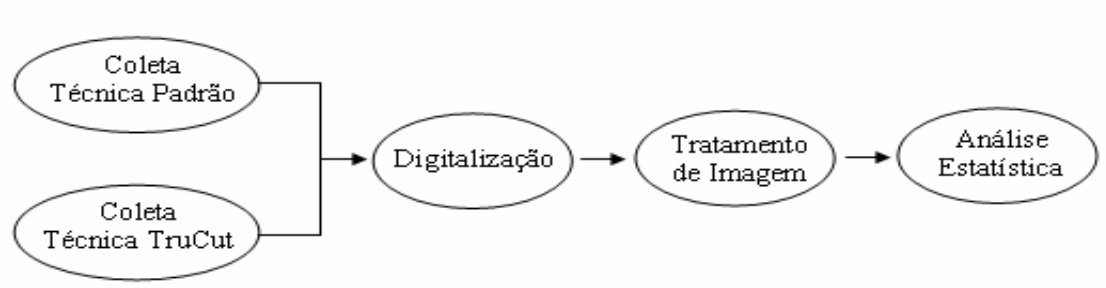

Figura 2.1 – Fluxograma de sequência do trabalho

2.1. Colheita de Amostras

Foram utilizadas 20 éguas, com idades que variam de 05 a 15 anos, escolhidas aleatoriamente do lote diário da linha de abate do frigorífico.

Depois de retirada das vísceras da cavidade abdominal, no momento em que as mesmas estão na esteira de separação de partes, o aparelho reprodutor (vulva, vagina, cérvix, útero, ovários), foi encaminhado à área reservada para manuseio. As peças anatomicamente intactas foram avaliadas para posterior coleta de material dos ovários.

Os ovários, numerados e fotografados, foram individualmente manipulados para a introdução de agulha de biópsia (Gallini), tipo Tru-Cut (18 - 14Gx100mm), semi-automática, que direcionada e posicionada no ovário escolhido, procede a coleta do material.

A amostra para biópsia foi retirada cuidadosamente e acondicionada em frascos identificados, em solução de formol 10% tamponado. Da mesma forma, fragmentos dos mesmos ovários coletados pelo método Padrão também foram acondicionados e identificados para avaliação comparativa. Os fragmentos de biópsia foram processados no laboratório de histopatologia da Faculdade de Medicina Veterinária, da Universidade Estadual do Norte Fluminense (UENF).

2.2. Imagem digital

Uma imagem é uma função bidimensional f(x,y) de intensidade da luz (Gonzalez, 2000), onde x e y denotam as coordenadas espaciais de um ponto e o valor da função f é proporcional ao brilho (tons de cinza, caso a imagem seja monocromática) da imagem naquele ponto. Uma imagem digital é uma função f(x,y) discretizada tanto em coordenadas espaciais quanto em brilho. Essa função f(x,y) é um produto da iluminância pela reflectância em cada ponto (x, y).

As imagens utilizadas neste estudo foram obtidas utilizando um microscópio OLYMPUS BX41, modelo U-MDOB3, e uma câmera fotográfica digital NIKON COOLPIX 995, com Zoon F4.5 sendo o Zoon máximo de F5.1, acoplada ao microscópio.

Definindo parâmetros e elegendo o que está presente em todas as lâminas oriundas das colheitas Tru-Cut e Padrão, rotularam-se os planos teciduais, apresentados nas Figuras 2.2 e 2.2.

1. Celular (Distribuição sem polaridade, núcleo ovóide, não se modela);

Padrão Tru-Cut

Figura 2.2 – Amostras do plano tecidual celular para as técnicas Padrão e Tru-Cut

2. Colagenizado (Distribuição em feixe modelado, núcleo fusiforme).

Padrão Tru-Cut

Figura 2.3 – Amostras do plano tecidual colagenizado para as técnicas Padrão e Tru-Cut

2.3. Tratamento da Imagem

Para o tratamento da imagem foi utilizado o aplicativo Pixel Analyser 6.6 (Figura 2.4), sendo este desenvolvido em linguagem C^{++}. O aplicativo determinou a tonalidade de cada pixel da imagem escolhida.

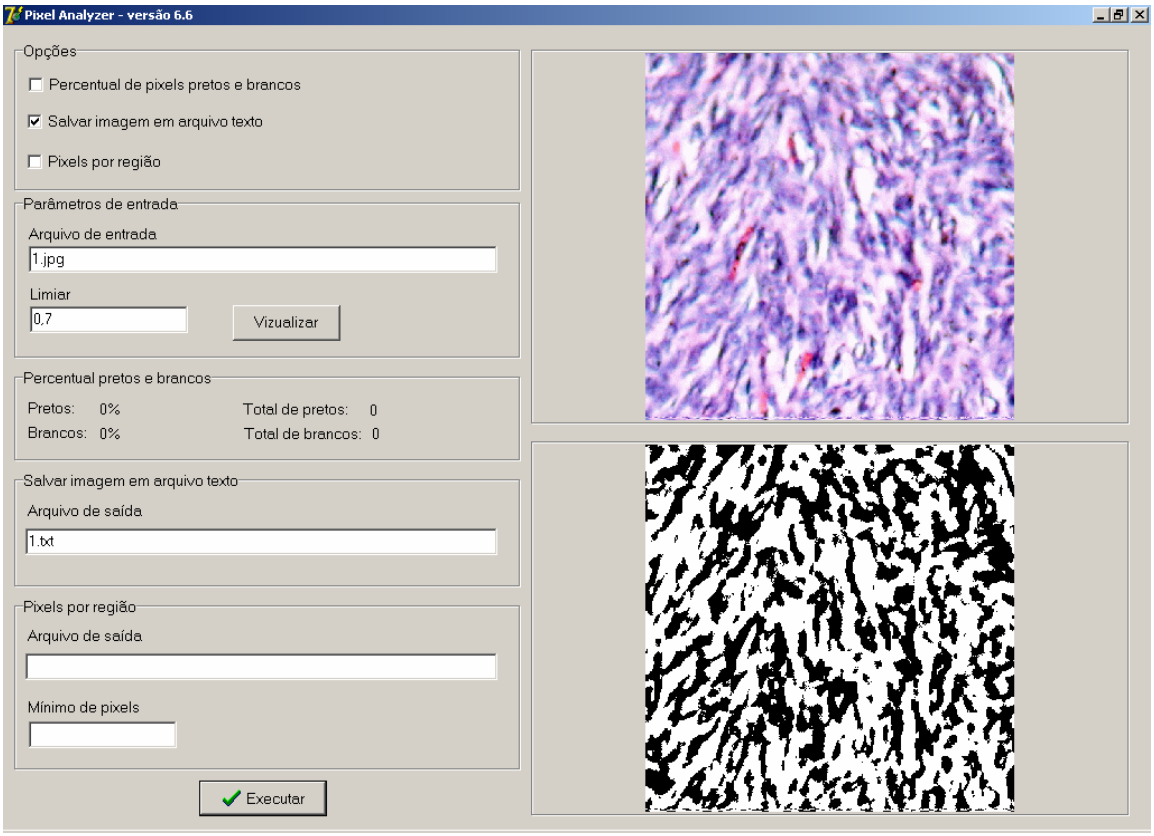

Figura 2.4 – Tela de trabalho do aplicativo Pixel analyser

O protocolo de funcionamento do Pixel Analyser, para esta fase, consistia em marcar a opção “Salvar imagem em arquivo de texto”, especificar o caminho do arquivo de entrada e de saída e executar o aplicativo. O resultado gerou um arquivo de texto (extensão .txt) em que cada linha correspondeu à tonalidade de cada pixel, com os valores das tonalidades.

Uma imagem digital é o resultado dos processos de quantização e amostragem do mapa de cores, resultando na representação em pixels. Cada pixel representa o valor do mapa de cores ou intensidades f(x,y) em cada ponto mostrado. Para imagens monocromáticas, cada pixel é representado por apenas um valor discreto, enquanto que em imagens coloridas cada pixel é representado por três valores, um para cada cor que o compõe (vermelha, verde ou azul) (JAIN,1986).

A estrutura de dados que representa os pixels das imagens é a matriz. Essa estrutura armazena valores homogêneos indexados através de dois índices: um para a linha, e outro para a coluna. A distribuição dos pixels na matriz da imagem ocorre de acordo com a sua localização no mapa de cores original (JAIN,1986).

Seja P a matriz que representa os pixels de uma imagem. Enquanto que em uma imagem monocromática, cada posição da matriz P[I,J] guarda um pixel representado por apenas um número, em uma imagem colorida cada par de índices inteiros (I,J) é associado com três números. No processamento de imagens, muitas vezes é necessário distinguir que valores representam um mesmo componente de cor, ou seja, a cor vermelha, a verde ou a azul. Cada conjunto de números representando os valores de um mesmo componente de cor é chamado de canal. Assim, as imagens coloridas possuem três canais, enquanto as monocromáticas possuem apenas um. Por sua vez, cada canal de cor isoladamente pode ser representado por uma matriz, armazenando apenas os valores daquele canal. Os valores de um pixel em cada canal é, em geral representado com uma resolução de 8 bits, podendo variar entre os níveis 0 e 255(JAIN,1986).

2.4. Análise Estatística

A análise Estatística foi feita através do aplicativo SAEG 9.1, onde a partir do arquivo de saída do Pixel Analyser, foi feita a análise de freqüência simples para gerar um novo arquivo contendo as seguintes freqüências por tonalidade: totais, relativas percentuais e relativas percentuais acumuladas. Além das frequências, foram obtidos parâmetros da estatística descritiva (média, erro-padrão, coeficiente de variação, assimetria e intervalo de confiança) das tonalidades dos pixels.

Foram, também, obtidos gráficos de dispersão da distribuição de freqüência dos pixels em função da tonalidade, sendo usadas as freqüências relativas e acumuladas. Não foi observada qualquer tendência estatística de regressão (linear, quadrática, cúbica, etc.) com a freqüência relativa. Utilizando-se a freqüência acumulada, foram observados dois modelos de regressão que mais se ajustaram às curvas: linear e exponencial. A aderência destas regressões aos dois planos teciduais e aos dois métodos foi testada através do coeficiente de determinação.

3. Resultados e Discussão

A média de tonalidade pixel de cada plano tecidual para cada técnica de biópsia é apresentado na Figura 3.1. Pode-se observar que o plano tecidual celular difere do colagenizado, mas, comparando os métodos de cada plano tecidual separadamente, verifica-se que são parecidos. Observa-se, ainda, que o plano tecidual celular apresenta mais tonalidades de pixels escuros, entretanto o colagenizado apresenta mais tonalidades de pixel claros.

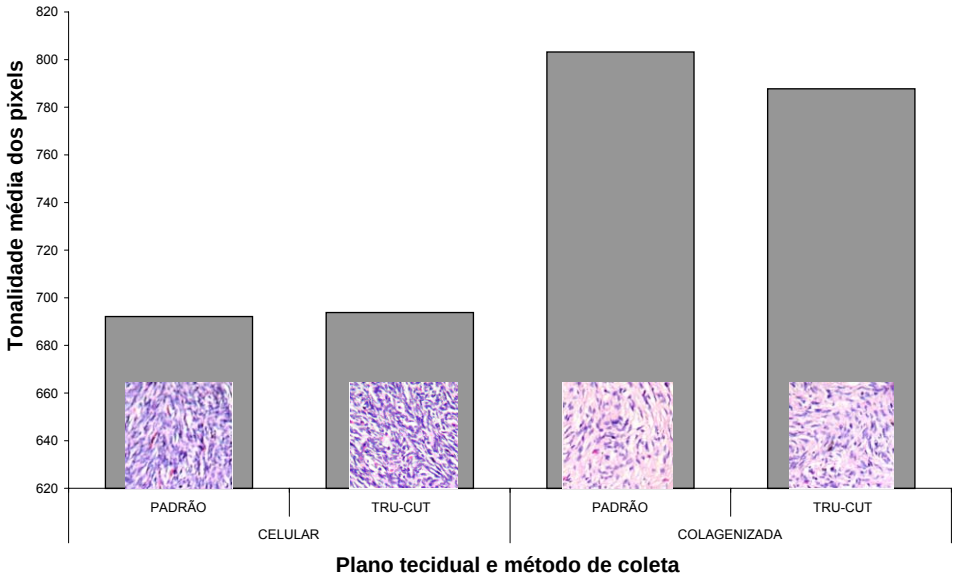

Figura 3.1 – Média das tonalidades dos pixels para os dois planos teciduais.

Fez-se uma analise de assimetria para a comparação entre as tecnicas de biópsia e entre os planos teciduais, como pode ser visto na Figura 3.2. Verificou-se que os planos teciduas são diferentes, pois, no plano tecidual celular, o grau de assimetria é mais baixo que o observado no plano tecidual colagenizado. Na comparação entre as técnicas de biópsia, verificou-se que, em cada plano tecidual, o grau de assimetria entre as técnicas são parecidos (Figuras 3.3, 3.4, 3.5 e 3.6).

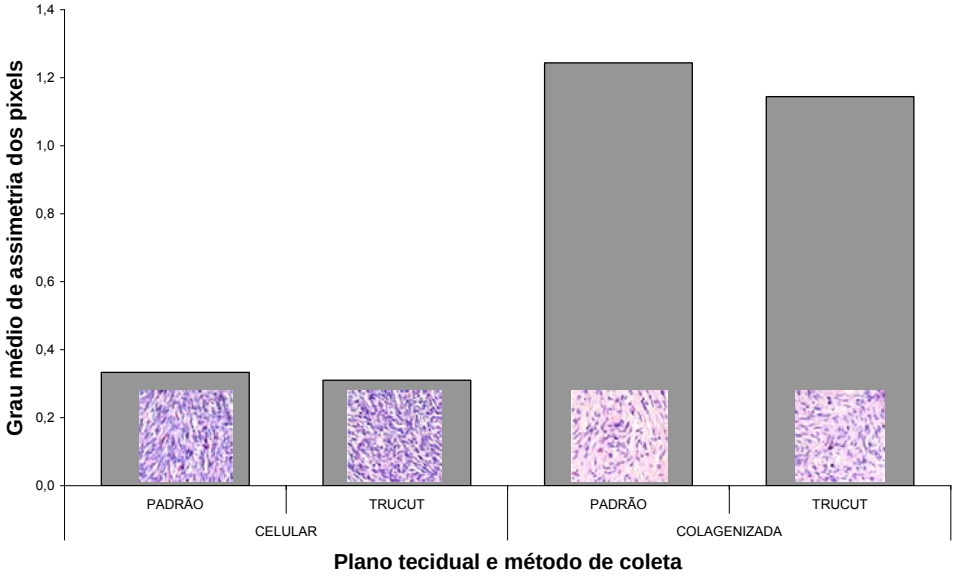

Figura 3.2 – Histograma de grau de assimetria para os dois planos teciduais

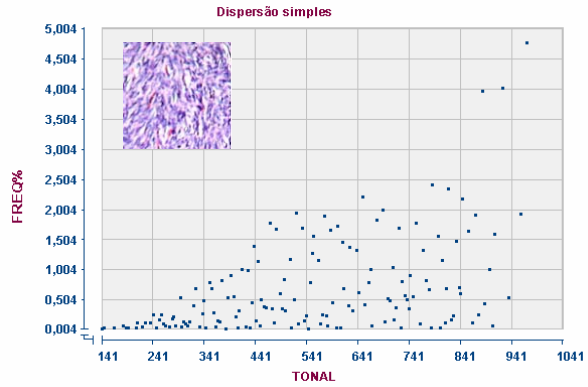

Figura 3.3 Gráfico de dispersão simples da freqüência % do plano tecidual celular para a técnica Padrão.

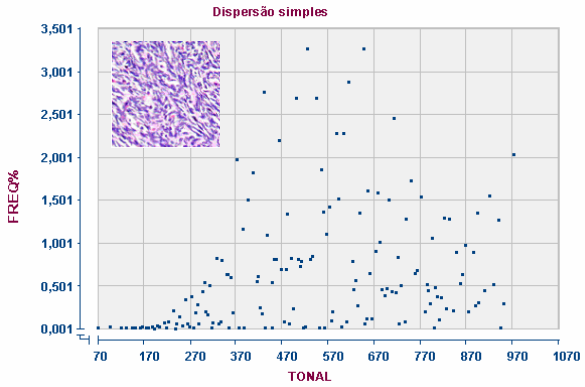

Figura 3.4 Gráfico de dispersão simples da frequência % do plano tecidual celular para a técnica Tru-Cut.

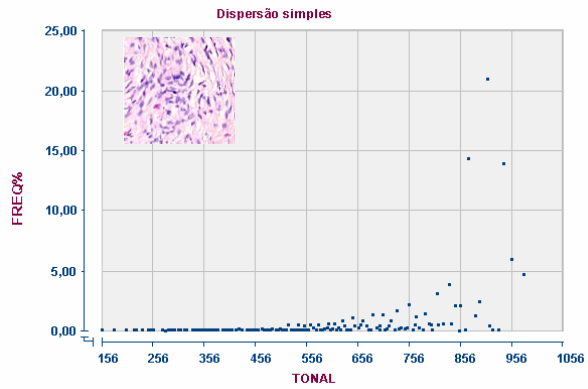

Figura 3.5 Gráfico de dispersão simples da freqüência % do plano tecidual colagenizada para a técnica Padrão.

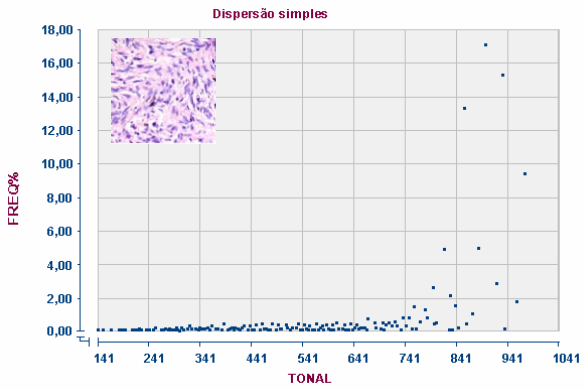

Figura 3.6 Gráfico de dispersão simples da frequência % do plano tecidual colagenizada para a técnica Tru-Cut.

Uma outra forma de comparação das técnicas de biópsia foi a utilização da regressão linear e exponencial, com base na frequência acumulada, como mostram as figuras 3.7, 3.8, 3.9 e

3.10. As médias dos coeficientes de determinação das regressões linear e exponencial para os dois planos teciduais e para as duas técnicas são apresentadas nas Figuras 3.11 e 3.12.

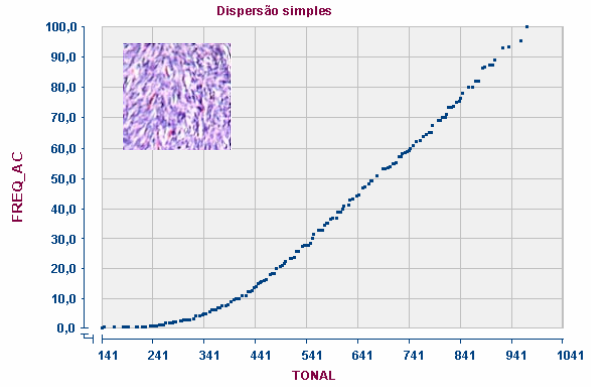

Figura 3.7 Gráfico de dispersão simples da freqüência % acumulada do plano tecidual celular para a técnica Padrão.

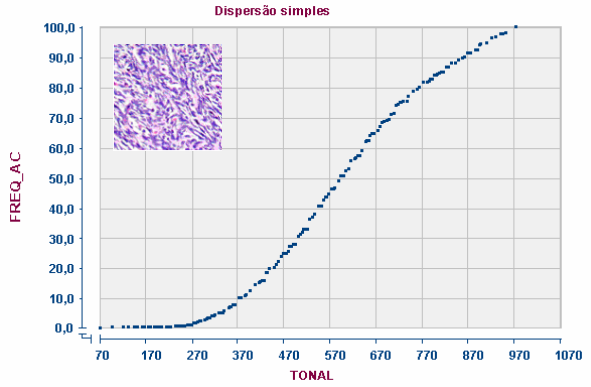

Figura 3.8 Gráfico de dispersão simples da frequência % acumuladado plano tecidual celular para a técnica Tru-Cut.

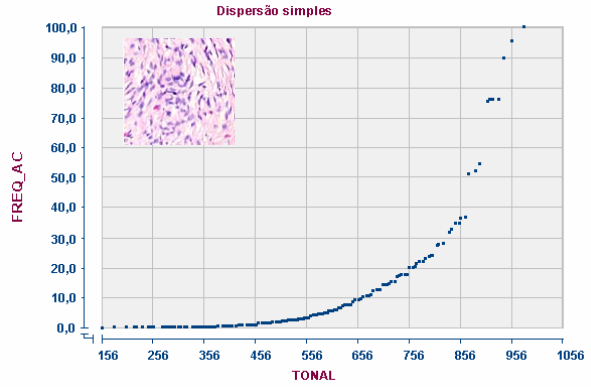

Figura 3.9 Gráfico de dispersão simples da frequência % acumulada do plano tecidual colagenizada para a técnica Padrão.

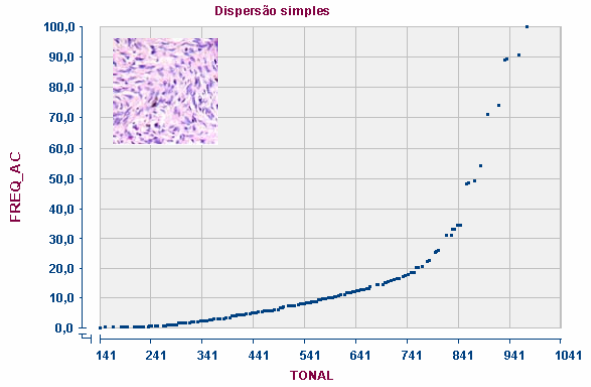

Figura 3.10 Gráfico de dispersão simples da frequência % acumulada do plano tecidual colagenizada para a técnica Tru-Cut.

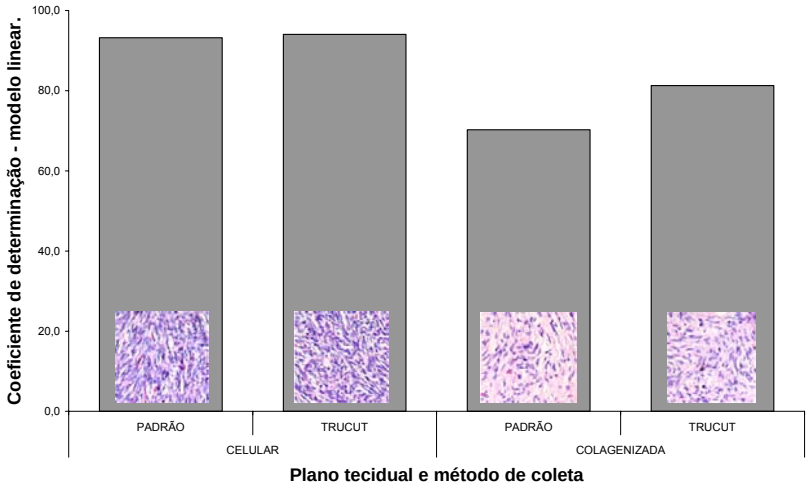

Figura 3.11 – Histograma do coeficiente de determinação R^2 da regressão linear para os dois planos teciduais

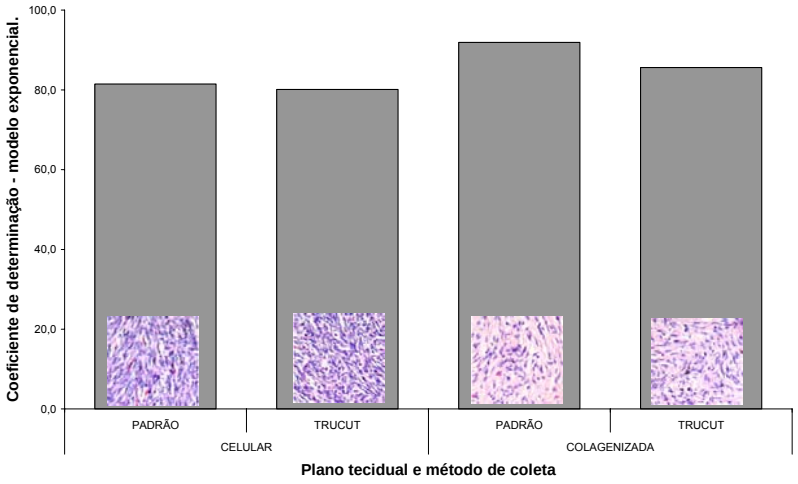

Figura 3.12 – Histograma do coeficiente de determinação R^2 da regressão linear para os dois planos teciduais.

Fazendo uma análise das médias dos coeficientes de determinação, verifica-se que o plano tecidual celutar tende a um comportamento linear, tanto na técnica Padrão quanto na Tru-Cut, como pode ser observado nas Figuras 3.13 e 3.14. Contudo no plano tecidual colagenizado, há uma tendência para o comportamento exponencial, como pode ser observado nas Figuras 3.15 e 3.16.

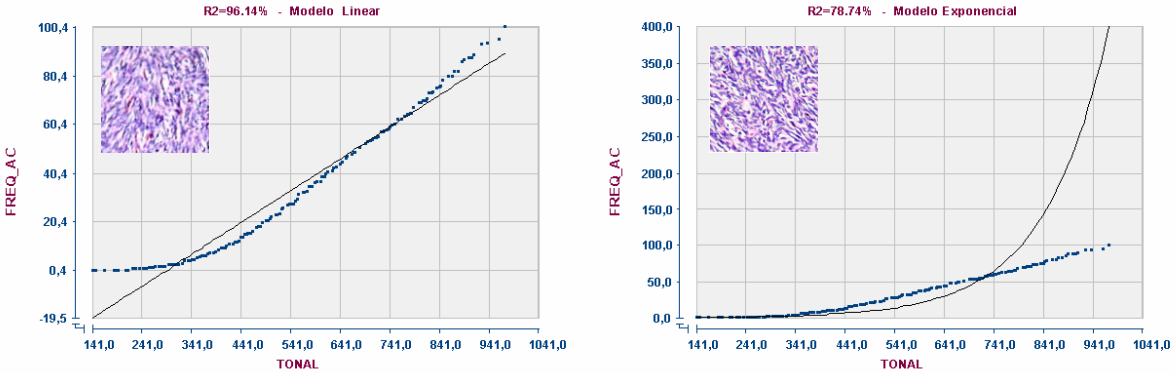

Figura 3.13 - Gráfico da regressão linear e exponencial para o plano tecidual celular e técnica de biópsia Padrão

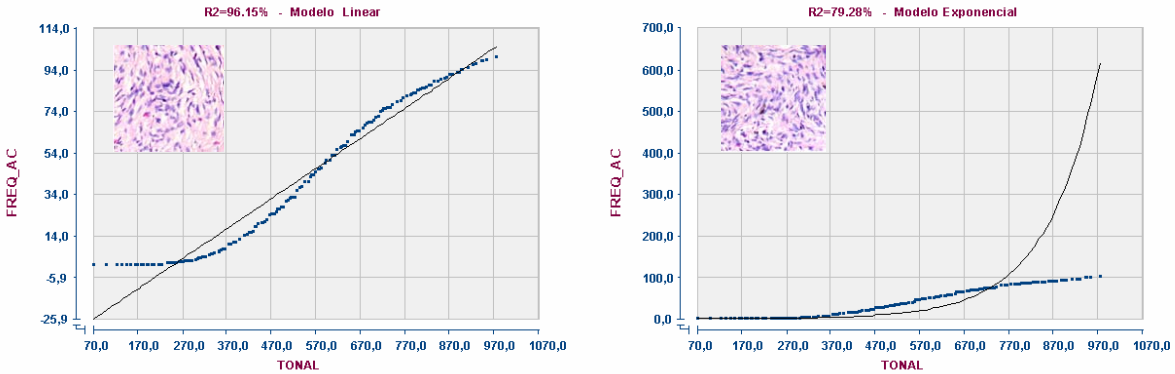

Figura 3.14 - Gráfico da regressão linear e exponencial para o plano tecidual celular e técnica de biópsia Tru-Cut

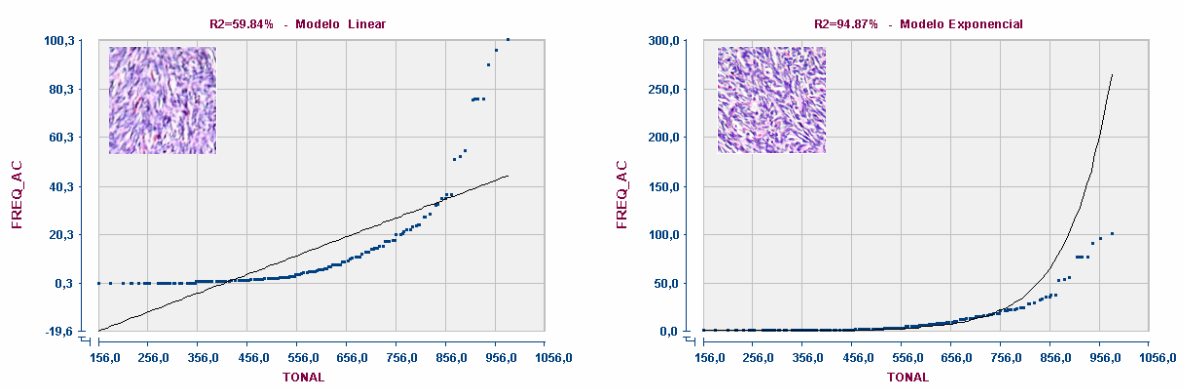

Figura 3.15 - Gráfico da regressão linear e exponencial para o plano tecidual colagenizada e técnica de biópsia Padrão

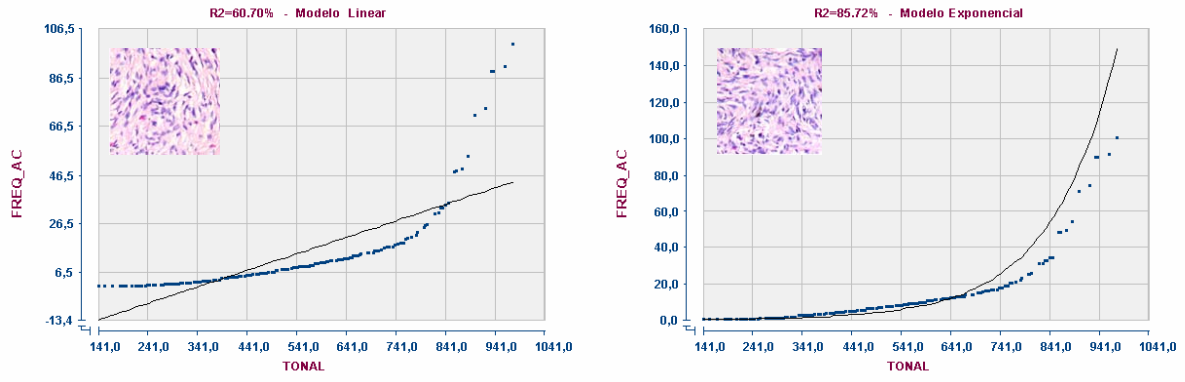

Figura 3.16 - Gráfico da regressão linear e exponencial para o plano tecidual colagenizada e técnica de biópsia Tru-Cut

Fazendo uma comparação entre os planos teciduais celular e colagenizado, em cada técnica de biópsia, comprova-se por meio de regressão que cada plano tecidual difere um do outro. Comparando a técnica Padrão, observa-se que o plano celular tem tendência linear e o plano colagenizado tem uma tendência exponencial.

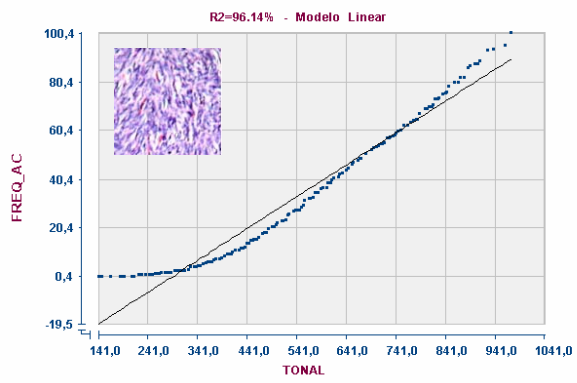

Plano tecidual celular – Regressão Linear

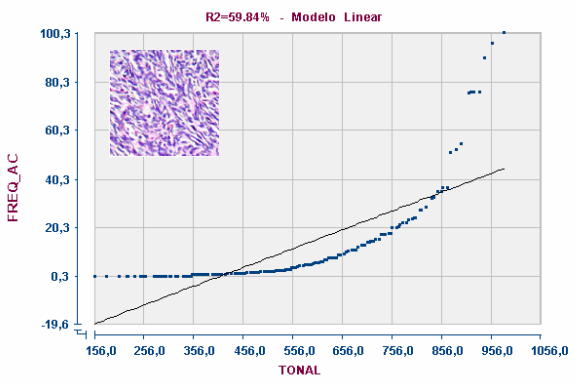

Plano tecidual colagenizada – Regressão Linear

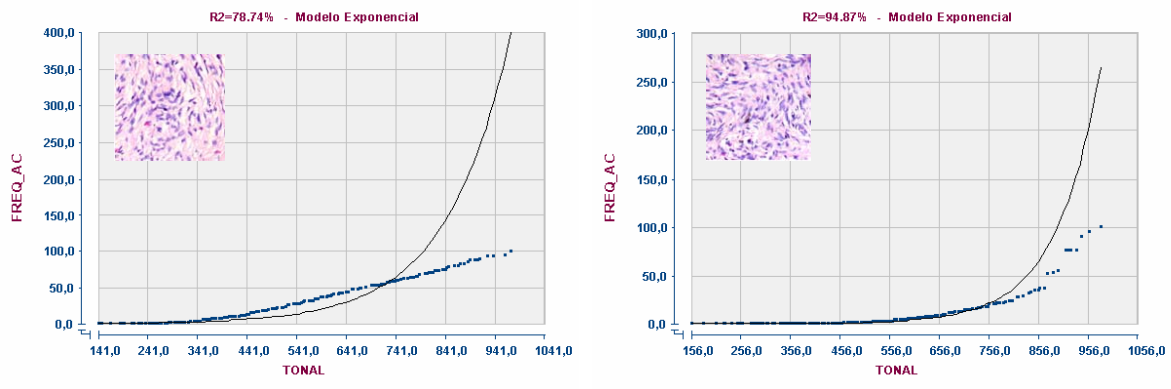

Plano tecidual celular – Regressão Exponencial Plano tecidual colaginizada - Regressão exponencial

Figura 3.17 – Gráficos de comparação entre os planos teciduais celular e colagenizado, em técnica de biópsia Padrão

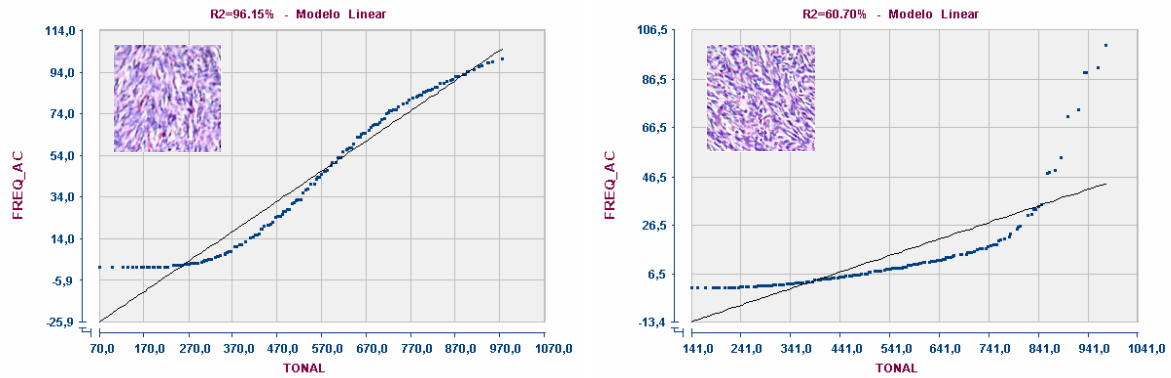

Plano tecidual celular – Regressão Linear Plano tecidual colagenizada – Regressão Linear

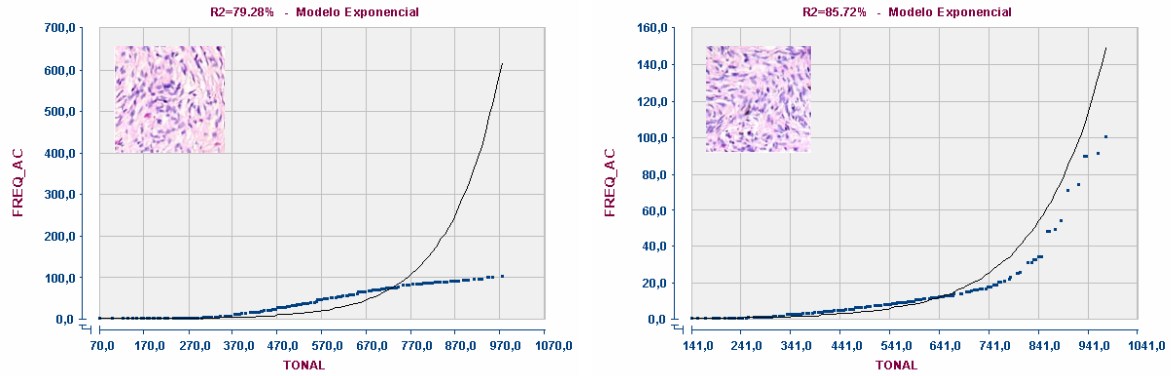

Plano tecidual Celular – Regressão Exponencial Plano tecidual Colaginizada – Regressão exponencial

Figura 3.17 – Gráficos de comparação entre os planos teciduais celular e colagenizado, em técnica de biópsia Tru-Cut

4. Conclusão

A partir das análises dos gráficos observa-se que as imagens do plano tecidual celular apresentam tendência linear e as do plano colagenizado uma tendência exponencial independente do método de colheita utilizado (Padrão ou Tru-Cut). Podendo afirmar que embora em planos teciduais diferentes o comportamento dos métodos Tru-Cut e padão sejam divergentes, dentro de um mesmo plano tecidual observa-se que são semelhantes, Logo, a biópsia Tru-Cut, mostrou-se eficaz em comparação com a a técnica de biopsia Padrão.

O trabalho contribui no sentido de apresentar um novo procedimento, baseado em análise estatística de distribuição de pixels de imagens, que pode auxiliar na identificação de padrão em avaliações histológicas.

Referências

Abreu, R.G.(2010) *Colheita de amostra de avário para biópsia (Tru-Cut) em éguas*. 28f. Dissertação (Mestrado em Ciência Animal) – UENF - Universidade Estadual Norte Fluminense. Campos dos Goytacazes-RJ, 2010.

Behmer, O.A. Tolosa, E.M.C. Freitas, N.A.G. *Manual de técnicas para histologia normal e patológica.* São Paulo: EDART, 1976. 241p.

Carvalho, M. Vieira, A.A. (2002), "Erro médico em pacientes hospitalizados". *J Pediatr.* (Rio J.), Porto Alegre, v. 78, n. 4.

Farin, P.W., Estill, C.T. *Infertility due to abnormalities of the ovaries in cattle.* The Veterinary Clínics of North American. Food Animal Practice., [SI], v.9, n.2, p.291-308, 1993.

Gonzalez, C. R., Woods, R. E., *Processamento de imagens digitais*, Edgar Bluxer Ltda, 2000.

Humason, G.L. *Animal tissue techniques*, 3rd edition, San Francisco, WH FREEMANK, 1972.

Irion, K.L. Irion, L.D. Hochhegger, B. *Core biópsia, Tru-Cut biópsia, punção lancetante ou biópsia por punção com agulha fragmentante tecidual (punção fragmentante - PFrag)***.** Radiol Bras, São Paulo, V. 39, N. 4, 2006.

Jain, A.K. *Fundamentals of digital image processing*. New Jersey, Prentice Hall, 1986

Marques Jr., A. P. *Tratamento de infecções uterinas na vaca: análise crítica*. *Revista Brasileira de Reprodução Animal*., [SI], V.1, N,3, P.154-163, 1991.

Miyazaki, S.M. et al. (2001). Blood flow, acidity and atrophic change of gastric mucosa in Mongolian gerbils infected by Helicobacter pylori. Digestive Endoscopy, v. 13, no. 4, p. 195-201, 2001.

Noronha Neto, C *et al* . (2009). *Validação do diagnóstico ultrassonográfico de anomalias fetais em centro de referência.* Rev. Assoc. Med. Bras., São Paulo, V. 55, n. 5, 2009.

Ricketts, S.W. *Uterine structural normality and abnormalities*. IN: Ricketts, S.W. Equine Stud Medicine Course. British Equine Veterinary Association: Newmarket, 10th edition. P.70-77. 2005.

Toledo, G.L., Ovelle, I.I. *Estatística Básica*, 2ª edição São Paulo, Atlas, 1982.

Viscomi, F. A. *et al* . (2004). *Correlação dos aspectos laparoscópicos com as alterações histológicas glandulares das lesões endometrióticas peritoneais.* Rev. Assoc. Med. Bras**.**, São Paulo, v. 50, n. 3, set. 2004

Wagner, W. *Immunologic aspectsof the uterus of the cow.* Revista Brasileira de Reprodução Animal. [SI], V.1, N.3, P. 93-107, 1991.

Weibel ER. *Stereological Methods*, Vol. 2. Theoretical Foundations. Academic Press, London, 1980

White, S.L et al. Quantification of glandular gastric changes in rats given a proton pump inhibitor for 3 months with emphasis on sampling scheme selection. Toxicol Pathol 199826:403-10.

Wolley, W. et al.. (2008). Quantificação e classificação de fibras de colágeno dos tipos I e III através de processamento imagens de lâminas histológicas. In: 21º Congresso Brasileiro de Engenharia Biomédica. *Anais*... P. 1535-1538. 2008. Salvador.

Youngquist, R.S. Braun, W.F. *Abnormalities of the tubular genital organs*, The Veterinary Clínics of North American. Food Animal Practice. [SI], V.9, N.2, P. 309-322, 1993.